Aus der Pathologisch-anatomischen Anstalt der Universität Basel
(Vorsteher: Prof. Dr. A. Werthemann)

Über die multiple Blutdrüsensklerose Falta

(Pathologisch-anatomische Untersuchungen an Hand eines Falles)

Inaugural-Dissertation

zur
Erlangung der Doktorwürde
der
Medizinischen Fakultät
der
Universität Basel

Vorgelegt
von
Felix Meerwein
aus Basel

Mit 8 Abbildungen im Text

Wiesbaden 1938

Verlag von J. F. Bergmann in München
Printed in Germany

Von der medizinischen Fakultät Basel genehmigt
auf Antrag von
Prof. Dr. *A. Werthemann*

Tag der Promotion: 28. Januar 1938

R. UNIV.
BIBLIOTHEEK
LEIDEN

Sonderabdruck aus Frankfurter Zeitschrift für Pathologie, Bd. 52, H. 1, 1938

Nachdem im Jahre 1907 die Franzosen *Claude* und *Gougerot* das klinische und anatomische Bild der „Insuffisance pluriglandulaire" beschrieben hatten, präzisierte *Falta* 1912 nach eigenen Untersuchungen besonders den pathologisch-anatomischen Begriff und legte die Krankheit als *multiple Blutdrüsensklerose* (MBS) in der Literatur fest.

Falta versteht unter MBS „*eine primäre, gleichzeitige und gleichartige* Erkrankung *mehrerer* Blutdrüsen im Sinne einer *Sklerose*".

Während heute die Bezeichnungen „Pluriglanduläre Dystrophie" *(Held)* oder „Bindegewebsdiathese mehrerer Blutdrüsen" *(Wiesel)* wohl gänzlich verlassen sind, hat sich die Benennung des Falles von *Lindemann* mit „multipler Blutdrüsen*atrophie*" als durchaus berechtigt erwiesen, da in diesem, allerdings einzigen Fall der Weltliteratur, reiner Parenchymschwund ohne jede Sklerose vorhanden war.

Schon aus der kurzen Definition der MBS von *Falta* erscheint es uns selbstverständlich, dass nur solche Fälle zu dieser Krankheit gerechnet werden können, bei denen durch eine Obduktion dieser gleichmäßige Parenchymschwund mit Bindegewebsvermehrung an mehreren Drüsen mit innerer Sekretion tatsächlich erwiesen wird.

Dieses Postulat hat schon *Rössle* in der Sitzung der Deutschen Pathologischen Gesellschaft im Jahre 1914 aufgestellt. Dagegen wollte man für die rein klinischen Fälle den Begriff der „pluriglandulären Insuffizienz" *(Claude-Gougerot)* beibehalten, um sich nicht schon vor der Sektion auf pathologisch-anatomische Befunde festlegen zu müssen *(Boller-Goedel, Lindemann)*.

Trotzdem liess sich später ein grösseres Durcheinander nicht vermeiden. Besonders häufig wurden trotz dem klaren Postulat *Rössles* rein klinische Fälle pluriglandulärer Insuffizienz von Autoren als MBS in die Literatur eingeführt *(Bingold, Borchardt, Claude-Sourdel, Deusch, Djemil Pascha, Finckh, Gouilloud, Josserand, Oyamada-Otomo, Rumpel, Szondi-Haas)*, und selbst *Falta* publizierte 1923 einen unsezierten MBS-Fall.

Dabei zeigen Fälle von *Petschacher-Hönlinger* und *Curschmann*, bei denen klinisch eine klassische pluriglanduläre Insuffizienz diagnostiziert wurde,

pathologisch-anatomisch an den endokrinen Drüsen keine entsprechende Veränderung nachgewiesen werden konnte, wie sehr vor der klinischen Diagnose MBS gewarnt werden muss.

Umgekehrt ist aber auch bekannt, dass manche, zum Teil recht hochgradige Veränderungen der innersekretorischen Organe ohne klinisch nachweisbare Funktionsstörungen einhergehen können *(Sternberg)*.

Oft zitiert und trotzdem keine MBS-Fälle sind die von *Fahr* und *Landsteiner-Edelmann* publizierten Befunde.

Die pathologisch-anatomischen Erscheinungen beim klassischen Bild der MBS sind nun folgende: Hochgradige Atrophie, Verkleinerung und Bindegewebsvermehrung (Sklerose) meist von Hypophyse, Thyreoidea, Ovarien (resp. Testes), Nebennieren. Dabei sind diese Organe sämtliche in gleich starkem Maße von den Veränderungen betroffen.

Seltener findet sich eine Sklerose des Pankreas (Fälle von *Claude-Sourdel, Dimmel, Gougerot-Gy, eigener Fall*), sehr selten sind Epiphyse *(Uemura, Liebers)* und Epithelkörperchen *(Veit, Trizzino)* befallen.

Zur besseren Übersicht über die Beteiligung der verschiedenen Organe in den von mir in der Literatur aufgefundenen sezierten Fällen der letzten 15 Jahre lasse ich eine tabellarische Zusammenstellung folgen. Eine ähnliche Tabelle der älteren beschriebenen Fälle findet sich bei *Landsteiner-Edelmann*.

MBS-Fälle von 1922—1937.

Autor	Hypo.	Thyr.	Ov.	Test.	Nn.	E.K.	Epi.	Pank.	Alter
Veit-Hochstetter (1922) .	+	+	—	+	+	+	—	—	45 ♂
Pribram (1922)	+	+	+	—	+	—	—	—	32 ♀
Zondek-Jungmann (1923)	+	+	—	—	+	—	—	—	28 ♂
Zondek (1923)	+	+	+	—	+	—	—	—	35 ♀
Zondek (1923)	+	+	+	—	+	—	—	—	42 ♀
Hirsch-Berberich (1923) .	+	+	+	—	—	—	—	—	57 ♀
Held (1926)	+	+	+	—	+	—	—	—	50 ♀
Dimmel (1927)	+	+	—	+	+	—	—	+	28 ♂
Richter (1929)	+	+	+	—	+	—	—	—	62 ♀
Trizzino (1929)	—	+	+	—	+	+	—	—	8 ♀
Merz (1930)	+	—	+	—	+	—	—	—	42 ♀
Liebers (1932)	+	+	+	—	+	—	—	—	54 ♀
Takai (1932)	+	+	—	+	+	—	—	—	30 ♂
Usadel (1933)	+	+	+	—	+	—	—	—	38 ♀
Heinrichs (1933)	+	+	—	—	+	—	—	—	36 ♀
Rössle-Reimann (1934) .	+	+	+	—	+	—	—	—	52 ♀
Boller-Goedel (1935) . .	+	+	+	—	+	—	—	—	51 ♀
Boller-Goedel (1935) . .	+	+	+	—	+	—	—	—	41 ♀
Boller-Goedel (1935) . .	—	+	+	—	+	—	—	—	46 ♀
Eigener Fall (1937) . .	+	+	+	—	+	—	—	+	60 ♀

Neben diesen klassischen pluriglandulären Fällen haben verschiedene Autoren diverse Fälle von biglandulärer Sklerose beschrieben.

So finden wir einen *thyreo-suprarenalen Typus* von *M. B. Schmidt* mit weiteren Beispielen von *Kreibig*, *Klingner* und *Köhler*, einen *thyreo-genitalen Typus* von *Borchardt* und *Usadel* und einen *genito-suprarenalen Typus* von *Donath-Lampl* und *Boller-Goedel*. Sehr fraglich erscheint mir hingegen der von *E. Müller* beschriebene *thyreo-hypophysäre Typus*.

Spezielles Interesse verdient der schon erwähnte Fall von *Lindemann*, bei dem keine Sklerose, sondern nur eine reine, hochgradige Atrophie von Hypophyse, Thyreoidea, Ovarien, Nebennieren, Pankreas und Epithelkörperchen gefunden wurde.

Wieweit alle diese besonderen Typen noch zum Bild der MBS gerechnet werden sollen, ist wohl eine Ermessensfrage. Immerhin muss unbedingt betont werden, dass auch hier überall die Veränderungen gleichartig und gleichmäßig angetroffen wurden und keinerlei Anzeichen dafür sprachen, dass die Sklerose eines Organs die gleiche Veränderung eines oder mehrerer andern nach sich gezogen hat.

In diesem Sinne sehe ich keinen Grund vorhanden, diese Unterformen als besondere endokrine Krankheitsbilder von der MBS abzugrenzen.

Andere, primär wesensungleiche Krankheiten mit ähnlichen Erscheinungen hingegen muss man unbedingt möglichst scharf von der MBS Falta abtrennen, wenn man aus diesem bis anhin gut umschriebenen Begriff keine Sammelstelle für endokrine Erkrankungen aller Art machen will.

Diese Abgrenzung hat auch besonders gegen die von *Simmonds* im Jahre 1914 beschriebene *hypophysäre Kachexie* alle Berechtigung *(Boller-Goedel)*. Bei der *Simmondsschen* Kachexie ist die Erkrankung der Hypophyse das Primäre und steht weitaus im Vordergrunde. Wegen ihrer dominierenden Stellung im Blutdrüsensystem kann ihre Zerstörung durch Ausfall der verschiedenen „tropen" Hormone auch *sekundär* eine oder mehrere innersekretorische Drüsen zur *Atrophie (Aitken-Russel, Berblinger, Koster, Grosser-Wehefritz)*, seltener zur *Sklerose bringen (Jakob, Thür, Meng, Kraus, Rose-Weinstein, Lichtwitz)*.

Diese sekundären Veränderungen sind jedoch nie so hochgradig ausgebildet wie die Erscheinungen an der primär befallenen Hypophyse *(Held, Thür)*, können in vielen Fällen von Hypophysenausfall überhaupt ganz fehlen *(Held, Ascoli-Legnani, Andersen)*.

Bei der MBS jedoch, wir wiederholen es ausdrücklich, sind alle Veränderungen gleichmäßig. Wie wir sahen, fehlt in verschiedenen multi- und biglandulären Formen eine Beteiligung der Hypophyse *(Trizzino, Boller-Goedel)*.

Diese pathologisch-anatomischen Tatsachen widerlegen die zum Teil wohl interessanten Ideengänge von *Lichtwitz, Graubner* und anderen, welche die MBS als veraltet erklären und ihre sämtlichen Fälle unter den Hut der *Simmondsschen* Kachexie bringen möchten.

Bevor ich auf weitere Fragen eingehe, will ich über einen eigenen Fall von MBS referieren, bei dem Hypophyse, Thyreoidea, Ovarien, Nebennieren und Pankreas betroffen waren. Da die MBS erst bei der Sektion als reiner Zufallsbefund erkannt wurde, wissen wir aus der Anamnese leider sehr wenig.

Fall: Frau E. T.-B., 60 Jahre alt.

Anamnese: Nach Angabe des Hausarztes soll die Patientin immer sehr blass gewesen sein. Sie stand wegen Gelenkbeschwerden, die als rheumatisch angesehen wurden, in seiner Behandlung. Auch litt sie seit längerer Zeit an Verstopfung.

Seit der Geburt ihres zweiten Kindes mit dem 35. Lebensjahr war Patientin amenorrhoisch.

Sie soll im allgemeinen eher unfreundlich und eigenwillig gewesen und namentlich in letzter Zeit durch ihre psychische Eigenartigkeit und ihre hesitierende Sprache aufgefallen sein.

Am 17. März 1937 glitt Patientin angeblich auf dem Boden ihres Zimmers aus und fiel auf die linke Hüfte. Der behandelnde Arzt stellte eine Quetschung der linken Hüfte fest und verordnete Bettruhe.

Am 25. Mai 1937 starb Patientin zu Hause unter den Erscheinungen der Herzinsuffizienz.

Auf Ersuchen einer Unfallversicherung wurde die Sektion vorgenommen.

Auszug aus dem Sektionsprotokoll. Sekt.-Nr. 418/37 der Pathologisch-anatomischen Anstalt Basel. Obduzent: Prof. Dr. *A. Werthemann.* Die Sektion wurde 26 Stunden post mortem ausgeführt.

Leiche einer knapp mittelgrossen Frau von mäßig kachektischem Aussehen. Die Haut und die sichtbaren Schleimhäute sind sehr blass. Die Pupillen sind beidseits rund, links etwas weiter als rechts.

Das Gebiss fehlt. Die Brustdrüsen sind klein, der Warzenhof ist pigmentiert.

Das Haupthaar ist stark gelichtet, die Schamhaare fehlen vollkommen. Die grossen Labien zeigen leichte Pigmentierung.

Am Sacrum findet sich ein kleinhandtellergrosser Decubitus von schmutzig-rötlicher Farbe.

Das linke Bein ist gegenüber dem rechten deutlich verkürzt und stark ödematös geschwollen.

Das subcutane Fettgewebe ist in spärlicher Schicht hellgelb vorhanden. Die Brustmuskulatur ist auffallend blass und stark atrophisch.

Die Brustdrüsen sind etwas fettdurchwachsen, der Drüsenkörper ist fest.

Das grosse Netz ist mäßig fetthaltig. Die Leber überragt den Rippenbogen nicht.

Die Rippenknorpel sind teilweise etwas verknöchert, die Rippen selbst brechen auf leichten Druck.

Im vorderen Mediastinum ist nur wenig Fettgewebe vorhanden. Die rechte Pleurahöhle enthält 500 ccm leicht sanguinolenten Erguss.

Die *rechte Lunge* ist frei beweglich, die Pleura spiegelt. Nur im Bereich des Oberlappens finden sich einige narbige Einziehungen, und auf Schnitt kommt ein stark schiefrig induriertes Gewebe zum Vorschein. Dabei ist auf der Schnittfläche der Saftgehalt allenthalben stark vermehrt. Im Unterlappen ist das Lungengewebe hochgradig gebläht, paravertebral der Blut- und Saftgehalt deutlich vermehrt. Die Bronchien zeigen etwas gerötete Schleimhaut. Sie enthalten schaumige, rötliche Flüssigkeit.

Die *linke Lunge* zeigt ausgedehnte, zum Teil sehr feste Verwachsungen besonders im Gebiet der Spitze und des Zwerchfells. Das Gewebe im Oberlappen ist hart und stark infiltriert. Auf der Schnittfläche findet sich ein hochgradig schiefrig induriertes,

teilweise weisslichgraues Lungengewebe ohne eigentliche Knötchenbildungen. In den vorderen Partien sind Blut- und Saftgehalt deutlich vermehrt, der Luftgehalt jedoch noch gut erhalten.

Die Hilusdrüsen sind anthrakotisch, verschwielt, zum Teil von grauen Herden durchsetzt.

Im Herzbeutel findet sich wenig seröse Flüssigkeit.

Das *Herz* ist klein, stark braunatrophisch. Sämtliche Klappen sind ganz zart. Die abgehende Brustaorta zeigt nur wenige gelbliche Flecken.

Die Coronargefässe sind vollkommen zart. Das Foramen ovale ist offen.

Halsorgane: Die Zunge ist mäßig follikelhaltig, sonst o. B. An der Aorta findet sich eine Anomalie, indem ihr Bogen anstatt nach links nach rechts hinüber verläuft. Die Halsgefässe der linken Seite gehen deshalb von hinten ab und umschlingen den Oesophag, der dadurch leicht komprimiert wird.

Die *Schilddrüse* ist ganz auffallend klein. Sie wiegt 5,2 g (Normalgewicht für eine 60jährige Frau dieser Gegend 30,0 g, *Rössle-Roulet*). Sie ist von weisslicher Farbe und zeigt symmetrische Anordnung. Zwischen dem weissen lockeren Gewebe lassen sich einzelne stecknadelkopfgrosse Knötchen von Drüsengewebe erkennen.

Die *Milz* ist dunkelrot, mittelgross, fest.

Die *Leber* ist sehr klein, stark atrophisch, braun.

Die *Nebennieren* wiegen zusammen 3,1 g (Normalgewicht 12,2 g, *Rössle-Roulet*). Auf der Schnittfläche sind beide vollkommen blass, besonders die Rindensubstanz. Eine Pigmentschicht ist nirgends zu erkennen.

Die *Nieren* sind etwas klein, Rinde und Mark leicht blass. Die Nierenbecken sind zart, nicht erweitert. Der Uterus ist sehr klein, seine Schleimhaut etwas gerötet.

Beide *Ovarien* sind auffallend klein und blass.

Die *Bauchaorta* zeigt ziemlich schwere Sklerose mit atheromatösen Geschwüren.

Das *Pankreas* ist deutlich atrophisch.

Die Appendix ist obliteriert. Die Magenschleimhaut zeigt starke Pigmentierung.

Der linke *Schenkelhals* weist eine Fractura intertrochanterica auf. Die Fragmente sind leicht verkeilt.

Der *Schädel* sägt sich mittelschwer. Das Schädeldach ist schwer und zeigt hinten reichlich Impressiones digitatae.

Die *Hypophyse* liegt an richtiger Stelle; sie ist deutlich verkleinert.

Die *Epiphyse* ist mittelgross.

Histologischer Befund.

1. Hypophyse: (H. E., Azan, van Gieson).

Bei *Lupenvergrösserung* fällt als erstes die abnorme Kleinheit der ganzen Hypophyse auf (vgl. Abb. 1). Der Hypophysenvorderlappen (HVL) ist nur etwas grösser als der Hypophysenhinterlappen (HHL) und zeigt schwerste Veränderungen:

Das Drüsengewebe des HVL ist bis auf zwei schmale Inseln vollkommen geschwunden und durch lockeres Bindegewebe ersetzt. Gegen den Rand hin verdichten sich die Bindegewebsfasern stark, wodurch eine Grenze gegen die breite Kapsel nicht mehr deutlich festzustellen ist. Gefässe sind im Bindegewebe reichlich vorhanden. Die Venen sind stark mit Blut gefüllt. Um einzelne kleinere, zum Teil deutlich sklerotische Arterien herum verdichtet sich das Bindegewebe.

Über den Schnitt verstreut finden sich einige kleine Psammomkörner.

Die Grenze zwischen HVL und HHL ist scharf und besonders bindegewebsreich. Die Bindegewebsfasern verlaufen dort wellenförmig und dicht aneinander gedrängt, wobei sie zahlreiche kleinere und grössere inhaltslose Hohlräume bilden.

In der Gegend gegen den Hypophysenstiel ist das Bindegewebe etwas lockerer. Es finden sich dort einige grössere Cysten, welche mit im H. E.-Schnitt rot gefärbtem Kolloid angefüllt sind. Um diese Kolloidräume herum liegen im Bindegewebe zerstreut multiple kleine Parenchymreste, welche in feinen Strängen nach vorne ziehen und sich dann zu der grösseren, lang ausgezogenen Parenchyminsel (α) vereinigen.

Gegen vorne erscheint der Bau dieser Insel mehr aufgelockert. Die Grenze gegen das umgebende Bindegewebe ist an dieser Stelle im Gegensatz zu weiter hinten gelegenen Partien deutlich, stellenweise durch kompaktere Bindegewebsbündel sehr scharf.

Der HHL ist noch gut erhalten. Die Kapsel ist locker gebaut und deutlich verbreitert. Ihre Abgrenzung gegen das Gliagewebe ist ausgesprochen, wenn auch nicht sehr scharf. An einigen Stellen wuchert Bindegewebe von der Kapsel her in

Abb. 1. *Hypophyse, Azan.* E. Leitz Mikrosummar 35, Lifa 223, Balg 50, Exp. 7''. (Vergrösserung etwa 14fach.) α = grössere, β = kleinere erhaltene Insel von HVL-Parenchym.

breiten Zügen durch den HHL und unterteilt ihn durch diese Septen in einzelne grössere Komplexe.

Gefässe sind besonders in den oben beschriebenen Septen reichlich anzutreffen. Um sie herum ist das Bindegewebe häufig circumscript vermehrt.

An der Grenze gegen den HVL finden sich vereinzelte Nester von Zellen, welche im H. E.-Schnitt dunkelblau gefärbt erscheinen.

Der Hypophysenstiel ist kräftig entwickelt. Seine Kapsel ist dick, aus straffen Bindegewebszügen zusammengesetzt, die gegen den Stiel an den meisten Stellen eine scharfe Abgrenzung ermöglichen.

Die zahlreichen Blutgefässe der Kapsel enthalten reichlich Erythrocyten. Auch im Stiel selbst lassen sich viele Capillaren erkennen. Sie sind teils gefüllt, teils leer. Um sie herum ist das Bindegewebe deutlich vermehrt, so dass die Capillaren — im Azanschnitt besonders schön zu sehen — im Zentrum kleiner Bindegewebsknötchen zu liegen scheinen.

Bei *stärkerer Vergrösserung* (vgl. Abb. 2) finden sich in der grösseren Insel die dürftigen, jedoch noch leidlich gut erhaltenen Parenchymreste durchsetzt von sehr zahlreichen Capillaren. Die Mehrzahl dieser Capillaren ist sehr weit, die Lumina sind angefüllt mit Erythrocyten. Das Capillarendothel ist zart.

Um die Capillaren herum spannt sich ein feines, lockeres Stroma aus, in welchem nun verstreut, stellenweise weit auseinander, ohne jede Ordnung, Parenchymzellen anzutreffen sind.

Zwischen diesen Parenchymzellen ist das Bindegewebe nirgends auffallend vermehrt.

Das Parenchym besteht nun zur Hauptsache aus neutrophilen Hauptzellen, grossen, länglichrunden Zellen, deren Plasma nur sehr wenig angefärbt ist und deshalb hell erscheint. Ihr Kern ist meist gross, rund, stark aufgelockert. Er zeigt hellviolett-

Abb. 2. *Hypophyse, H.E.* E. Leitz Peripl. 6×, Apo 16 mm, Lifa 210, Balg 37, Exp. 80''. (Vergrösserung etwa 110fach.)

bläuliche Farbe. Andere Hauptzellen dagegen zeigen Kerne mit Verklumpung der Chromatinsubstanz, die sich stark dunkel anfärbt.

Hier und da, jedoch nur sehr selten, trifft man auf Zellen von eosinophilem Typus, während Basophile in den vorderen und mittleren Partien des HVL überhaupt nicht aufzufinden sind.

Zwischen den zum Teil noch ordentlich erhaltenen Parenchymzellen liegen stellenweise zusammengesinterte Zellmassen, die sich im H. E.-Schnitt rosa anfärben, bei denen jedoch keine Kerne oder höchstens einige Kerntrümmer nachzuweisen sind. Dass es sich bei diesen verschiedenen regressiven Veränderungen — die übrigens auch an anderen Organen angetroffen wurden — um postmortale Erscheinungen handelt, dünkt mir sehr wahrscheinlich, wenn es auch hier kaum zu beweisen ist.

Diffus über das ganze Gesichtsfeld verstreut lassen sich zahlreiche kleine Zellen mit dunklem Kern und schmalem Plasmasaum auffinden, Lymphocyten, die jedoch nirgends zu grösseren Häufchen oder sonstigen Formen zusammentreten und sich auch um die Capillaren herum nirgends verdichten.

Leukocyten sind nicht vorhanden.

Die zweite, kleinere Insel von Parenchymgewebe (β) liegt direkt vor dem Hypophysenstiel. Das Drüsengewebe ist hier kompakter, Blutgefässe sind viel seltener anzutreffen.

Es finden sich auch hier zumeist Hauptzellen, jedoch lassen sich auch reichlich Eosinophile nachweisen, während Basophile nur ganz vereinzelt vertreten sind.

Im ganzen entspricht der Zustand der vorhandenen Zellen dem der anderen Insel, wenn auch hier die Degenerationserscheinungen an Kernen und Zellen seltener sind. Auch hier ist das Bindegewebe kaum vermehrt, dagegen finden sich wiederum einige Lymphocyten eingelagert.

Sobald man von einer Parenchyminsel weg die Hypophyse weiter durchforscht, ändert sich das Bild vollkommen.

Das ganze Gesichtsfeld wird beherrscht von lockeren Bindegewebsmassen. Das Parenchym ist absolut verschwunden. Höchstens in den hinteren HVL-Abschnitten liegen noch einzelne, teilweise degenerierte Hauptzellen und mehrere noch erhaltene Eosinophile, ja selbst einige Basophile im Bindegewebe zerstreut.

Mehrfach bilden diese Parenchymrudimente kleinere und grössere follikelartige Bläschen, in denen kolloidartige Inhaltsmassen anzutreffen sind und deren Wand aus länglichen, abgeplatteten Zellen besteht.

Das Bindegewebe, das besonders im Azanschnitt — leuchtend blau gefärbt — imponiert, besteht aus zarten, gegen die Kapsel zu etwas festeren, gekräuselten kollagenen Fasern. Diese Fasern liegen im Kapselgebiet beträchtlich dichter aneinander und verlaufen so alle parallel zur Kapsel, während der Bau bis gegen die Mitte hin viel lockerer und ungeordneter wird. Einzelne feine Fasern bilden dort zarte Netzfiguren, splittern sich wieder auf und infiltrieren strahlenförmig gegen noch erhaltenes oder schon zugrunde gegangenes Parenchymgewebe (sclérose en araignée).

In den hinteren HVL-Abschnitten, so besonders an den Rändern von runden, maschenförmigen, unausgekleideten und leeren Hohlraumbildungen, zeigt das Bindegewebe ausgedehnte hyaline Degeneration.

Nirgends finden sich in den bindegewebig umgewandelten Partien Rundzelleninfiltrate oder sonstige Zeichen vorhandener oder abgelaufener Entzündung.

Die Blutgefässe des Bindegewebes, welche besonders in den Randpartien recht zahlreich sind, zeigen teilweise deutliche Intimasklerose mit geringgradiger Einengung des Lumens.

Das Gewebe des HHL ist regelrecht gebaut. Am vorderen Rand des HHL finden sich einzelne kleine Nester von basophilen Zellen. Sonst sind ausser den oben beschriebenen verbreiterten Bindegewebssepten keine abnormen Verhältnisse festzustellen.

Auch der Hypophysenstiel zeigt regelrechten Bau. Vorderlappengewebe ist darin nirgends nachzuweisen.

Der ganze mittlere Teil der Hypophyse wurde in Serien geschnitten und mit H. E. und Azan gefärbt.

Es fanden sich dabei in allen Schnitten durchaus entsprechende Verhältnisse.

2. Schilddrüse: (H. E., Azan, van Gieson, Elastica Weigert-Hart).

Betrachtet man einen Schnitt der Thyreoidea mit *Lupenvergrösserung*, so erkennt man fast ausschliesslich Bindegewebe, welches aus dicht aneinander gedrängten Fasern besteht. Diese Fasern verlaufen teils parallel, teils netzförmig oder gänzlich ungeordnet in stark gekräuselten Zügen. Besonders um mittlere und grössere Gefässe herum drängen sich die Fasern zu dichten Knäueln zusammen.

Die Kapsel der Schilddrüse dagegen ist eher locker gebaut.

In einem *ersten Schnitt* (Abb. 3) erblickt man zwischen den dominierenden Bindegewebsmassen einzelne wenige Parenchymzellen diffus verstreut, ohne dass es jedoch irgendwo zur Bildung grösserer Follikel käme. Nur an einer Stelle ist ein etwa stecknadelkopfgrosser Parenchymrest im Zusammenhang erhalten geblieben (siehe Pfeil in Abb. 3).

Die Grenze dieses Herdes gegen die Umgebung ist scharf, obwohl hier keine grössere Anhäufung von Bindegewebsfasern zu konstatieren ist.

In dieser Parenchyminsel finden sich nun reichlich kleine und mittelgrosse Follikel, die mit eosinophilem Kolloid mäßig stark angefüllt sind.

Gefässe sind besonders in den Randpartien des Schnittes reichlich anzutreffen. Die Arterien weisen schon bei *Lupenvergrösserung* die Zeichen deutlicher Sklerosierung auf. Die Elastica ist sehr stark gefältelt, wodurch die Gefässwand einen zusammengeschrumpften Eindruck macht.

Bei *stärkerer Vergrösserung* sieht man, wie zwischen dem dichten Bindegewebe massenhaft Capillaren liegen, deren Lumina teilweise mit Erythrocyten angefüllt sind. Auch grössere Gefässe sind vertreten.



Abb. 3. *Schilddrüse, van Gieson*. E. Leitz Summar 64, Lifa 210, Balg 50, Exp. 7''. (Vergrösserung etwa 7fach.)

Nur hier und da lassen sich kleine Parenchymnester auffinden, wo meist sechs bis acht kubische Zellen zusammenliegen. Eine regelrechte Follikelbildung ist jedoch hier nur äusserst selten vorhanden. Wo eine solche besteht, kommt es auch zur Ansammlung von eosinophilem Kolloid in dem kleinen Lumen.

Meistens lassen die Parenchyminselchen deutliche Degeneration erkennen: Die Kerne sind zum Teil pyknotisch, zum Teil lassen sie sich schlecht oder überhaupt nicht mehr färben. Auch die Zellen selbst liegen stellenweise als zusammengesinterte Massen um Häufchen von Kernschutt herum.

Weder zwischen den Bindegewebsfasern noch um die Gefässe herum lassen sich irgendwo Zellinfiltrate auffinden.

An einigen wenigen Stellen zeigt das Bindegewebe hyaline Entartung.

Eine *zweite Stelle* zeigt sehr ähnliche Verhältnisse. Auch hier erscheint im Bild fast alles von Bindegewebe eingenommen, nur sieht man schon bei Lupenvergrösserung in den etwas lockeren Abschnitten einige Parenchymnester mehr erhalten, welche stellenweise reichlich kleine, kolloidhaltige Follikel bilden.

Die einzelnen Nester sind sehr klein und liegen durch dichtes Bindegewebe von einander getrennt. In den grösseren noch erhaltenen Parenchymresten (Abb. 4) erkennt man an den kleinen Follikeln ein stark abgeplattetes Epithel. Die Lumina der Follikel enthalten ein mit H. E. rosa angefärbtes Kolloid, jedoch lassen sich

auch einzelne blauviolette Kolloidmassen beobachten. Stellenweise finden sich typische Vakuolenbildungen, an anderen Orten fehlt das Kolloid überhaupt.

Das Bindegewebe zwischen den Follikeln ist nirgends vermehrt, jedoch ist die Grenze der Parenchyminseln öfters sehr unscharf, so dass das Bindegewebe in breiter Front gegen noch erhaltenes Drüsengewebe zu wuchern scheint.

In keinem der Schnitte lässt sich lymphatisches Gewebe nachweisen. Ebenso fehlen durchwegs die Zeichen spezifischer oder unspezifischer Entzündung.

3. Ovarien: (H. E., Azan, van Gieson).

Die Ovarien sind beidseits sehr klein (vgl. Abb. 7). Die Tunica albuginea ist deutlich verdickt. Die Bindegewebsfasern laufen kreuz und quer und lagern sich stellenweise zu dichten Knäueln zusammen.

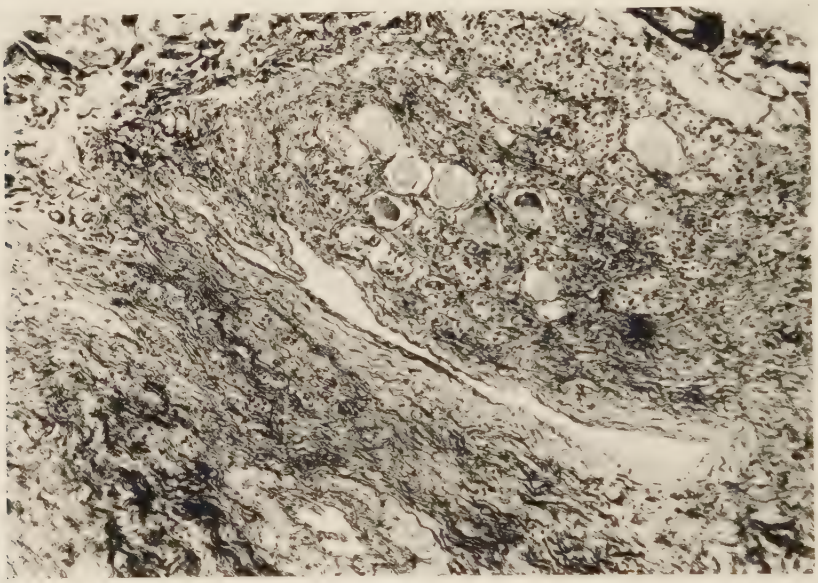

Abb. 4. *Schilddrüse, van Gieson.* E. Leitz Peripl. 6×, Apo 16 mm. Lifa 210, Balg 37, Exp. 40″. (Vergrösserung etwa 110fach.)

Dazwischen sind, besonders in der Markzone, sehr viele Gefässe sichtbar, deren Wandung stark sklerosiert ist. Auch im Hilusgebiet finden sich zahlreiche, stark sklerosierte Arterien.

Die zartwandigen Venen und Capillaren sind oft stark erweitert und angeschoppt mit Erythrocyten. Um alle diese Gefässe herum ist das Bindegewebe besonders kräftig entwickelt.

An der Oberfläche des Ovars lässt sich das Keimepithel mit seinen kubischen Zellen gut erkennen. Stellenweise scheinen diese Zellen stark abgeflacht, es fehlen auch vielerorts die Kerne.

Von Ovarialgewebe selbst ist kaum mehr etwas erhalten. Follikel fehlen vollkommen, hier und da trifft man auf zum Teil grössere, aus lockerem Bindegewebe bestehende Corpora fibrosa.

Auch finden sich einige kleinere Cysten, deren Wand von einer zarten flachen Zellschicht ausgekleidet wird und die im H. E.-Schnitt eine hellrote, homogene Masse enthalten. Andere Cysten sind bindegewebig umgewandelt, andere sogar teilweise stark verkalkt.

Die benachbarte *Tube* zeigt ein enges Lumen. Die Schleimhautzotten sind dick und von einem flachen Epithel ausgekleidet.

Es lassen sich im ganzen Präparat nirgends Zeichen älterer oder frischer Entzündung nachweisen.

Hyaline Degeneration des Bindegewebes erscheint nur sehr selten.

Abb. 5. *Nebenniere. Azan.* E. Leitz Summar 64, Lifa 223, Balg 46, Exp. 5''. (Vergrösserung etwa 6fach.)

4. Nebennieren: (H. E., Azan, van Gieson).

Beim Betrachten eines Nebennierenschnittes fällt schon bei *Lupenvergrösserung* die Kleinheit und starke bindegewebige Umwandlung auf.

Die Nebennierenkapsel ist stark verbreitert. Sie enthält zahlreiche deutlich sklerotische, zum Teil mit Erythrocyten massig angefüllte Gefässe. Auch das umgebende Fettgewebe ist sehr gefässreich (vgl. Abb. 5).



Abb. 6. *Nebenniere, Azan.* E. Leitz Peripl. 6×, Apo 8 mm, Lifa 223, Balg 50, Exp. 60''. (Vergrösserung etwa 270fach.)

Die Rindensubstanz ist ganz enorm verschmälert, stellenweise überhaupt aufgehoben, so dass dort Mark und Kapsel direkt aneinander stossen.

Einzelne grössere Reste von Rindengewebe liegen als Inseln ganz oder teilweise zusammenhanglos zwischen breiten, dichten Bindegewebszügen.

Das Mark ist relativ gut erhalten. Es zeigt leichte Verbreiterung des interstitiellen Bindegewebes, das besonders um die weiten Markvenen und um die begleitenden Bündel von glatter Muskulatur reichlich angehäuft ist.

Bei *stärkerer Vergrösserung* (siehe Abb. 6) erweist sich das Bindegewebe von Kapsel und Rinde als sehr dicht und faserreich, stellenweise leicht hyalin degeneriert. Die Kerne sind eher spärlich. Das wenige noch erhaltene Rindengewebe lässt den typischen Aufbau kaum mehr erkennen. Von der Zona glomerulosa und reticularis finden sich nur noch Spuren. Da und dort hingegen gruppieren sich die sonst locker und unregelmäßig liegenden Rindenzellen zu einigermaßen erkennbaren, sehr kurzen Säulen, wie sie der Zona fasciculata entsprechen (vgl. Abb. 6).

Die einzelnen Zellen sind teilweise noch gut erhalten, andere wieder zeigen alle Zeichen von Degeneration: Die Kerne sind oft schlecht färbbar, oft nur noch als Trümmer nachweisbar, oft fehlen sie überhaupt. Das Protoplasma ist stellenweise stark aufgelockert. Auch hier spielen wohl postmortale Veränderungen eine grosse Rolle.

Abb. 7. *Ovarium, van Gieson.* E. Leitz Mikrosummar 35, Lifa 210, Balg 50, Exp. 60''. (Vergrösserung etwa 14fach.)

Zwischen den einzelnen Rindenzellen ist das Bindegewebe nur sehr wenig vermehrt, hingegen finden sich hier und da kleine Rundzelleninfiltrate, welche jedoch nirgends grösser werden oder typische Form annehmen.

Oben beschriebene Inseln von Rindengewebe zeigen bei genauerem Zusehen stark aufgelockerte Struktur. Auch hier ist die typische Schichtung in drei Zonen nicht mehr richtig zu erkennen. Die Parenchymzellen zeigen auch hier verschiedene Stadien von Degeneration. In der Mitte der Inseln finden sich kleine Reste von Markgewebe. Stärkere Bindegewebswucherung oder Zellinfiltrate werden nicht angetroffen.

Das Markgewebe ist auf dem ganzen Schnitt nirgends in stärkerem Maße verändert.

Da die Patientin erst 26 Stunden nach dem Tode seziert werden konnte, wurde von der Chromierung zur Darstellung des chromaffinen Gewebes abgesehen.

Die Markzellen zeigen stellenweise leicht aufgelockertes, teils auch körniges Protoplasma, während die Kerne fast durchgehend intakt sind. Die zahlreichen Capillaren sind weit, die meisten kaum gefüllt.

Die Markvene ist leer. Sie erscheint verhältnismäßig sehr kräftig und entspricht bezüglich des Wandbaues der Zentralvene einer normalgrossen Nebenniere.

Einzelne kleinere Arterien zeigen auch hier deutliche Sklerosierung.

An der Grenze von Mark und Rinde kommt es an mehreren Stellen zu grösseren Extravasaten von Erythrocyten. Vereinzelte Rundzellen liegen auch im Markgewebe.

Auf verschiedenen anderen Schnitten findet sich teils die Zentralvene von glatten Muskelfasern und festem Bindegewebe besonders dicht umgeben, teils zeigen die Blutungen in der Mark-Rindengrenze grössere Ausdehnung. Sonst bietet sich aber überall das gleiche Bild: Zerstörung und Umwandlung der Rinde in derbfaseriges Bindegewebe bei relativ gut erhaltener Marksubstanz.

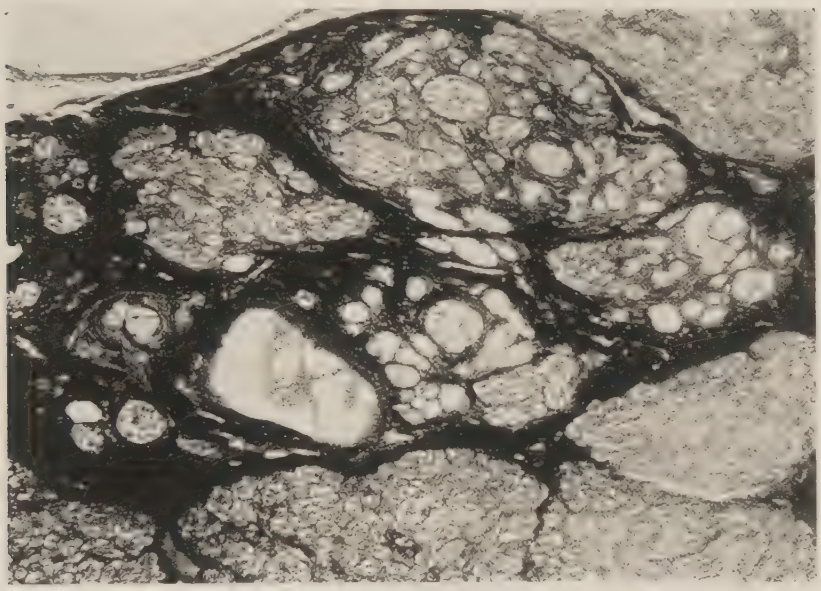

Abb. 8. *Pankreas, Azan.* Winkel-Zeiss Peripl. 6×, Apo 24 mm, Lifa 215, Balg 40, Exp. 60″. (Vergrösserung etwa 60fach.)

5. Pankreas: (H. E., Azan, van Gieson).

Die Grenze des Pankreas gegen das umgebende Fettgewebe ist, wenn auch nicht allerorts gerade scharf, so doch deutlich. Die Läppchen sind gut erhalten, und ebenso finden sich recht zahlreiche gut erhaltene Inseln.

Auch hier fällt wieder die Bindegewebsvermehrung auf, wenn sie auch nicht so hochgradig ist wie in den oben beschriebenen Organen.

Die einzelnen Läppchen werden durch deutlich verbreiterte Bindegewebssepten voneinander getrennt. Das Bindegewebe wuchert jedoch sehr häufig in breiten Zügen auch durch die Läppchen selbst, diese so wieder unterteilend (vgl. Abb. 8). Dichte Bindegewebsmassen lagern sich ferner um die auch hier deutlich sklerotischen Gefässe und um Ausführungsgänge, und interessant ist die Tatsache, dass an mehreren Stellen, so besonders in den Randpartien, alleinstehende oder zusammenliegende Inseln von sehr dichten Bindegewebsmassen umklammert werden, während andernorts die Inseln wieder völlig frei von Bindegewebsumwachsung gefunden werden.

In den Inseln selbst lassen sich nirgends sklerosierende Prozesse nachweisen. Sie sind verschieden gross, einige davon mittelstark aufgelockert.

Zellinfiltrate sind im ganzen Schnitt nirgends festzustellen.

6. Epiphyse: (H. E., Azan).

Sie zeigt noch reichlich gut erhaltenes Gliagewebe und Epithelzellen. Die Bindegewebssepten, die am Rand sehr zart sind, verbreitern sich stark gegen die Mitte zu und sind dort stellenweise enorm faserreich.

Durch diese breiten Bindegewebszüge wird die Zirbel in zahlreiche kleine, voneinander vollkommen getrennte Läppchen aufgeteilt. Sie zeigt jedoch nirgends ein typisch sklerotisches Bild, besonders da auch die Drüseninseln selbst ganz bindegewebsfrei erscheinen.

Im ganzen Schnitt finden sich reichlich Acervuluskörner. Zellige Infiltrationen sind nirgends zu sehen.

7. Epithelkörperchen: (H. E., Azan).

Zwischen den gut erhaltenen drüsigen Abschnitten ist reichlich Fettgewebe zu erkennen. Die Capillaren sind in grosser Zahl vorhanden, oft stark erweitert und mit Erythrocyten angefüllt. Um sie herum ist das Bindegewebe sehr dicht, während es sonst nur in sehr feinen Zügen das Gesichtsfeld durchzieht.

Von einer Sklerose kann nicht die Rede sein.

Bei stärkerer Vergrösserung erkennt man vornehmlich Hauptzellen, während oxyphile Zellen nur spärlich vorhanden sind, dann in kleinen Grüppchen zusammenliegen und so die *Welshschen* Zellhaufen bilden.

Follikelbildung ist nirgends nachweisbar.

Im ganzen Schnitt lassen sich nirgends zellige Infiltrationen oder adenomartige Veränderungen feststellen.

8. Brustdrüse: (H. E., Azan).

Sie besteht fast ausschliesslich aus sehr kernarmem, teilweise hyalin degeneriertem Bindegewebe. Dazwischen findet sich auch etwas Fettgewebe. Gefässe sind spärlich. Nur hier und da trifft man auf kleine, grösstenteils jedoch noch gut erhaltene Milchgänge. Cysten sind keine vorhanden.

9. Endometrium: (H. E., Azan, van Gieson).

Die Uterusmuskulatur erscheint stark atrophisch. Zwischen den noch erhaltenen Muskelbündeln wuchert üppig dichtes Bindegewebe, das oft sehr kernarm ist, in grösseren Bezirken auch totale hyaline Degeneration zeigt.

Die sehr reichlich vorhandenen Arterien zeigen zum Teil starke Sklerosierung, während vorhandene Venen und besonders Capillaren maximal dilatiert und mit Erythrocyten angeschoppt sind.

Das Endometrium selbst ist wenig dick. Drüsenschläuche sind nur noch äusserst selten anzutreffen, sind dann kurz und enthalten abgestossene Epithelien und etwas Schleim.

Auf dem untersuchten Schnitt finden sich nahe der Schleimhautoberfläche mehrere kleinere und grössere Cysten mit kubischer Epithelauskleidung und schleimigem Inhalt. Im Interstitium der Mucosa liegen zahlreiche Erythrocyten, sonst finden sich keinerlei Zellinfiltrate. Auch die Mucosa ist von reichlichen Bindegewebsfasern durchwuchert.

10. Gehirn: (Kresylviolett, Sudan).

Es wurden verschiedene Hirnstellen in Auswahl untersucht. Dabei liess sich in den Nissl-Präparaten am Ganglienzellbild nichts Abnormes feststellen. Die Rindenarchitektur ist erhalten, und es sind auch keine stärkeren Ganglienzelldegenerationen zu finden.

Nur an einzelnen Stellen der Stammganglien sind hier und da Ganglienzelluntergänge vorhanden, ohne dass sich jedoch hier gliöse Proliferationen finden würden.

Entzündliche Reaktionen fehlen überall.

In den Fettpräparaten lässt sich eine leichte Hirnarteriosklerose finden, die besonders die feineren Gefässe befällt und sich hauptsächlich in den Capillaren der Cortex nachweisen lässt.

Auch zeigen dort die Ganglien- und Gliazellen stärkere Lipoidspeicherung.

11. Herz: (H. E., Azan, Sudan).

Das Myocard zeigt diffuse feintropfige fettige Degeneration. Zwischen den kleinen Fettröpfchen lassen sich besonders um die Kerne der Muskelfibrillen herum reichlich Lipofuscinmassen feststellen. Die Kerne selbst zeigen keine Besonderheiten. Zwischen den einzelnen Muskelfasern findet sich stellenweise Fettgewebe. Diese Fettdurchwachsung ist jedoch nirgends hochgradig. Auch ist da und dort zwischen den Muskelfasern das Bindegewebe leicht vermehrt, ohne dass aber irgendwo Schwielen bestehen würden.

Die Arterien zeigen deutliche Sklerose, die Venen sind weit und mit Blut angefüllt.

Zellige Infiltrate sind nirgends vorhanden.

12. Leber: (H. E., Azan, Sudan).

Die Leber zeigt geringgradige, diffuse, feintropfige Verfettung bei brauner Atrophie. Die Zentralvenen sind stark gestaut. Durch diese Stauung wird der Läppchenbau unregelmäßig aufgelockert, so dass das Bild eines leichten Umbaus zustande kommt.

Die Leberkapsel, die im allgemeinen eher zart ist, scheint stellenweise leicht verdickt.

Besonders an diesen Stellen beginnen feine Bindegewebsfasern das Parenchym netzartig zu durchziehen, verlieren sich aber wieder gegen die Tiefe zu.

Die *Glissonsche* Scheide zeigt hier und da etwas vermehrte entzündliche Infiltration und leichte Verbreiterung. Auch liegen um kleinste Gefässchen herum reichlich Bindegewebsfasern.

Eine Cirrhose besteht jedoch nicht.

13. Niere: (H. E., Azan, Sudan).

Die mittleren Arterien sind stark sklerotisch. Auch die Arteriolen zeigen durchgehend stärkere Verfettung der Intima. Stellenweise lassen auch die Tubulusschlingen Lipoideinlagerungen erkennen.

Zahlreiche Glomeruli sind hyalin degeneriert, andere dagegen weisen keinerlei Veränderungen auf.

Die Rinde ist im ganzen noch ordentlich breit, grössere Narben lassen sich nirgends nachweisen.

Von einer Schrumpfniere kann keinesfalls gesprochen werden.

Auch in der Niere fehlen zellige Infiltrate vollkommen.

14. Milz: (H. E., Azan).

Die Milzkapsel ist zart, die Trabekel sind nicht verbreitert. Auch im Milzparenchym ist das Bindegewebe nirgends vermehrt.

Die Pulpa zeigt leichte Auflockerung und reichlichen Blutgehalt. Follikel sind in grosser Zahl vorhanden; sie sind mittelgross, etwas unscharf begrenzt und weisen fast keine *Flemmingschen* Reaktionszentren auf.

15. Lunge: (H. E., Azan).

Die Pleura der linken Lunge zeigt ausgedehnte Schwartenbildung. Derbe Bindegewebsfaserzüge liegen dicht aneinander. Dazwischen finden sich zahlreiche, zum Teil klaffende Blutgefässe.

Stellenweise zeigt das Narbengewebe deutlich keloidartige Beschaffenheit mit spärlichen Kernen. An einigen Abschnitten trifft man auf circumscripte Entzündungsherde von rein lymphocytärem Aufbau. Es lässt sich jedoch nirgends florides tuberkulöses Granulationsgewebe feststellen.

Die subpleuralen Lungenpartien sind ausgedehnt verschwielt. Typische Alveolarstruktur lässt sich kaum mehr nachweisen. Zwischen den dichten Bindegewebsbündeln liegt massig anthrakotisches Pigment. Man findet auch hier die oben beschriebenen Lymphocyteninfiltrate.

Die Lungengefässe sind sklerotisch, die Bronchien zeigen keine besonderen Veränderungen.

16. Rippe: (H. E.).

Im untersuchten Schnitt ist die Corticalis dünn und zeigt diffuse leichte Verkalkung. Die *Howshipschen* Lakunen sind im ganzen sehr reichlich vorhanden. Das Periost ist kräftig entwickelt und enthält sehr zahlreiche mittelstark gefüllte Blutgefässe.

Die Spongiosabälkchen sind eher spärlich und dünn. Hier finden sich stellenweise sehr ausgesprochene Zeichen lakunärer Resorption, so dass an einer typischen Osteoporose nicht zu zweifeln ist.

Das Knochenmark der Rippe ist deutlich gemischt. Zwischen den zahlreichen blasigen Fettzellen liegen reichlich Blutbildungsherde, in denen stellenweise die Erythropoese sehr üppig ist. Die Gefässe des Markes sind stark mit Blut gefüllt. An einzelnen Orten kommt es zu kleinen Blutaustritten mit Durchblutung des umliegenden Gewebes.

17. Femur: (H. E.).

Ein Schnitt durch die Femurdiaphyse zeigt zartes Periost mit wenig Gefässen, dünne Compacta und schmale Spongiosabälkchen. Die Compacta enthält reichlich *Haverssche* Kanäle mit teilweise stark gefüllten Capillaren.

Die Spongiosa weist leicht vermehrte Zahl von *Howshipschen* Lakunen auf. Die Abbauvorgänge sind gegenüber dem Anbau deutlich gesteigert, jedoch finden sich kaum je Bilder, wie sie einer über den normalen Altersabbau weit hinausgehenden Osteoporose entsprechen würden.

18. Knochenmark (Femur): (H. E.).

Im ganzen untersuchten Schnitt findet sich nur lockeres Fettgewebe, stellenweise einige Knochensplitterchen. Blutbildendes Gewebe lässt sich nirgends mehr nachweisen.

Pathologisch-anatomische Diagnose.

Multiple Blutdrüsensklerose Falta: Starke gleichmäßige Verkleinerung und bindegewebige Verhärtung von *Hypophyse, Schilddrüse, Ovarien, Nebennieren.* Sklerosierung auch von *Pankreas.*

Starke Lichtung des Kopfhaares, vollständiges Fehlen der Schambehaarung. Mikrosplanchnie mit Ausnahme der gestauten Milz.

Leichte Osteoporose des Skeletsystems.

Trübe Schwellung der parenchymatösen Organe bei kleinhandtellergrossem Decubitus über dem Sacrum.

Dilatation und hochgradige braune Atrophie des Herzens mit Zeichen chronischer Stauung. Lungenödem und Stauungsinduration derselben sowie rechtsseitiger Hydrothorax. Mäßige Stauungsbronchitis.

Alte schiefrig indurierte und abgeheilte linksseitige Lungentuberkulose mit rezidivierender Tuberkulose in zugehörigen Hiluslymphdrüsen. Schwartige linksseitige Pleuritis mit totaler Obliteration der Pleurahöhle.

Pigmentierter Magen-Darm-Katarrh.
Leichte Arteriolosklerose der Nieren.
Obliteration der Appendix.

Linksseitige verkeilte Schenkelhalsfraktur mit älterer Durchblutung der Weichteile.

Anomalie der grossen Gefässe: Abnormer Rechtsverlauf des Aortenbogens, Abgang der grossen linken Halsgefässe rechts hinten und Verlauf derselben im Bogen hinter dem Oesophagus vorbei zur linken Seite.
Dadurch bedingte Dysphagia lusoria.

Die Sektion zeigt also als unmittelbare Todesursache Dilatation und hochgradige braune Atrophie des Herzens bei chronischer Stauung. Bei dem überraschenden Befund der MBS war die Sklerose von Hypophyse, Thyreoidea, Ovarien und Nebennieren so ausgesprochen gleichmäßig, dass an einer gleichzeitig auf alle diese endokrinen Drüsen wirkenden Noxe nicht gezweifelt werden kann.

Wenn *Allard* die MBS als Senium praecox bezeichnet, so kann das nur auf Grund des klinischen Bildes, mitnichten aber in Anbetracht des pathologisch-anatomischen Befundes geschehen.

Vergleichen wir unsere histologischen Befunde mit den Bildern, wie sie *L. Müller, Kraus, Raab, Einarson-Okkels* und *Wegelin* für Fälle reinster Altersveränderung innersekretorischer Drüsen beschreiben, so zeigt sich sogleich ein ganz auffallender Unterschied.

Die Hypophyse zeigt im Alter leichte Atrophie bei Vermehrung der basophilen und Verminderung der eosinophilen Zellen. Das Interstitium ist dabei oft geringgradig verbreitert. In unserm Falle dagegen waren die Basophilen im HVL recht spärlich vorhanden. Eine eigentliche „Senilitätsdrüse" *(Raab)* war also nicht da.

Die Schilddrüse alter Leute zeigt Atrophie bei Überhandnehmen der Bindegewebsfasern, die sich um die zahlreichen kleinen, mit eingedicktem Kolloid erfüllten Bläschen lagern. Ein eigentliches Verschwinden der Bläschen wird dagegen kaum beobachtet.

Die alternde Nebenniere zeigt nie interstitielle Bindegewebsvermehrung, hingegen finden sich ständig diffuse Rundzelleninfiltrate, welche nicht mehr als Blutbildungsherde, sondern nur noch als die „treuen Begleiter von Parenchymuntergängen" angesehen werden *(Boller-Goedel, Kreibig, Soôs-Ruszkó, Rössle)*.

Diese Parenchymuntergänge sollen nach Versuchen von *Picado* auf Autoimmunisierung des Körpers gegen die Inkrete der endokrinen Drüsen und nachfolgenden Zelltod durch diese Antikörpernoxe beruhen.

Obwohl diese Annahme zum mindesten unwahrscheinlich klingt, kann andrerseits heute noch keineswegs entschieden werden, welche Noxe die ausschlaggebende Bedeutung hat. Interessante Theorien wurden ja zur Genüge aufgestellt, und auch an entsprechenden Tierversuchen herrscht kein Mangel.

Während früher die MBS scheinbar häufiger bei Männern gefunden wurde *(Borchardt)*, geht aus unserer Tabelle trotz den nicht sehr zahlreichen Fällen mit einiger Wahrscheinlichkeit hervor, dass heute das weibliche Geschlecht viel öfter befallen ist.

Dass die Veränderungen der MBS wohl auf eine *konstitutionelle* Grundlage zurückzuführen sind, wird von den meisten Autoren angenommen *(Held, Klingner, M. B. Schmidt, Falta, Claude* und *Gougerot, Donath* und *Lampl* u. a.*)*. „Bindegewebsdiathese" nennt *Wiesel* diese Konstitution, während *Curschmann* von „Blutdrüsenschwächlingen" spricht.

Dass gerade bei Frauen in den Zeiten grösster Beanspruchung des endokrinen Systems wie z. B. bei *Schwangerschaften* die Konstitution sich als zu schwach erweist und zu dieser Zeit die verschiedenen Störungen auftreten, konnte bei der MBS oft beobachtet werden *(Held, Pribram, Zondek, Borchardt, Thür, Richter, Usadel, Maresch, Heinrichs, eigener Fall* s. o.*)*, während andere Autoren bei solcher Gelegenheit den Beginn einer *Simmondsschen* Kachexie konstatieren konnten *(Jakob, Meng, Reiche, Reye, Rose-Weinstein, Bratton-Field)*.

Andere Autoren wieder *(Simmonds, Tauber, Maresch)* sehen die Ursache für den oft beobachteten postpuerperalen Beginn der *Simmondsschen* Kachexie in direkten embolischen Prozessen mit septischen Nekrosen der Hypophyse. Für die MBS müssen wir aus naheliegenden Gründen diese Ätiologie ablehnen.

Sonst wird jedoch von fast allen Autoren ein *Toxin* als auslösende Ursache angesehen, welches zum Teil nicht näher definiert wird *(Falta, Gougerot-Gy, Boller-Goedel, Merz, Usadel, M. B. Schmidt, Borchardt, Uemura)*, zum Teil als *Tuberkulotoxin (Dimmel, Boller-Goedel, Maresch, Landsteiner-Edelmann, Claude-Gougerot, Bauer-Brissaud, Poncet-Leriche)* angesehen wird.

Auch in unserm eigenen Falle bestand eine alte Lungentuberkulose. An den endokrinen Drüsen fanden sich zwar keinerlei spezifische Veränderungen wie z. B. bei *Claude-Gougerot*, die in einer hochgradig sklerotischen Schilddrüse Tuberkel nachweisen konnten. Immerhin halte ich für unsern Fall die Kombination von multiplen Geburten und chronischer Phthise für ein ätiologisch sehr wichtiges Moment.

Auch *Epstein* glaubt an die Möglichkeit einer tuberkulösen Genese der MBS. *Neumann* hält für speziell wichtig die hämatogen streuende Tuberkulose, während *Róna* und *Stefko-Tscherokowa* die chronische Tuberkulose als ursächlich für Fibrosen (besonders der Schilddrüse) ansehen.

Solche chronischen tuberkulösen Intoxikationen sollen nach *Borchardt* dem Körper Lipoide entziehen und dadurch die innersekretorischen Drüsen schädigen.

An eine *syphilitische* Genese glauben *Lindemann, Hirsch-Berberich, Sainton-Rathery*.

Bei kongenitaler und erworbener Lues wurden wohl häufig Gummen der endokrinen Drüsen gefunden, während aber unspezifische Sklerosen höchstens an der Thyreoidea häufiger gesehen wurden *(Goffin)*.

Die Hypophyse war in einem Fall von *Hirsch Jaffé* unspezifisch sklerosiert, was sekundäre Atrophie von Hoden und Schilddrüse im Sinne einer *Simmondsschen* Kachexie bewirkte. In einem ähnlichen Fall von *Bianchi* folgte der gummösen Zerstörung der Hypophyse die sekundäre Sklerosierung von Schilddrüse, Ovarien und Nebennieren.

Sklerose von mehreren Drüsen im Sinne einer MBS auf syphilitischer Grundlage ist jedenfalls sehr selten, so dass man sich über die syphilitische Ätiologie der MBS kaum vorsichtig genug ausdrücken kann *(Schlesinger, Buschke-Jost)*.

Dem *Alkohol* schieben *Claude-Gougerot* die Schuld an einem Falle zu. An eine primäre Erkrankung der *vegetativen Hirnzentren* glaubt *Zondek*.

Hypophyse und subthalamische Zentren bilden bekanntlich ein funktionell zusammengehöriges System, in welchem nach *Berblinger* die Hypophyse eine gewisse führende Rolle hat, während andere dem Zwischenhirn als dem „endokrinen Regulationszentrum" *(Hirsch)*, oder dem „Projektionsfeld der Blutdrüsen" *(Münzer)* die Führung zusprechen *(Rössle, Roussy-Mosinger)*. *Lichtwitz* sieht im Hypothalamus, der „Zwischenhirndrüse", wo psychische Reize und die Inkrete der dort vorhandenen Nervendrüsen ihre Wirkung entfalten, das Bindeglied zwischen Seele und Körper. *Münzer* macht deshalb psychische Insulte für MBS verantwortlich. Da diese interessanten Fragen heute noch zum grossen Teil in Dunkel gehüllt sind, hat es keinen Zweck, näher darauf einzugehen. Immerhin verdient die Möglichkeit einer pluriglandulären Erkrankung bei Schädigung von Hypothalamus oder vegetativen Nerven *(Zondek, Kylin)* alle Beachtung.

Ein reiner MBS-Fall dieser Ätiologie ist bis heute allerdings nicht beschrieben, wäre aber ohne Einschränkung von *Faltas* Definition wohl möglich.

Bei der starken Arterio- und Arteriolosklerose (Nieren und Gehirn), die in unserm Falle auffiel, dachten wir auch an die Möglichkeit dieser Ätiologie, obwohl in der Literatur keine diesbezüglichen Angaben zu finden waren. Wir kamen jedoch bei genauerem Betrachten der Schnitte zu der Überzeugung, dass die Arteriosklerose primär als gewöhnlicher Nebenbefund zu betrachten ist, während aber sekundär die Gefässe — an der Schilddrüse besonders schön zu sehen — infolge der Inaktivität des betreffenden innersekretorischen Organes geschrumpft waren, wodurch bei der feinen Fältelung der Elastica der sklerotische Eindruck noch verstärkt wurde.

Akuten Verlauf bei Infektionskrankheiten sahen *Falta* und *Josserand*.

Auch die vielen angestellten Tierversuche zur Klarlegung der Ätiologie versagten. So fand *Yoshino* bei weissen Ratten nach täglicher Injektion von 0,7 ccm Alttuberkulin keinerlei Sklerosen, und gleich negative Resultate hatten

Suematsu mit Tabak, *M. B. Gordon* mit Röntgen, *Mishima-Itoh* mit Histamin, *Takahashi-Suematsu* mit Ergotamin u. a. m. Reine Atrophie der endokrinen Drüsen ohne Sklerosen fand *Stefko* bei der Sektion verhungerter Kinder, ähnliches beschreibt auch *Curschmann*.

Koopmann fand bei experimenteller Jodarmut pluriglanduläre Störungen, jedoch ohne typisch sklerotische Bilder. Nur *Hion-Ion* fand bei chronischer Alkoholvergiftung Veränderungen in Hypophysen und Schilddrüsen, welche Sklerosen ähnlich sahen.

Zusammenfassend kann gesagt werden, dass noch ganz unbekannt ist, *was* diese Schädigung der endokrinen Drüsen verursacht. Etwas klarer ist heute die Vorstellung, *wie* diese Veränderung zustande kommt.

Wenn ein Toxin irgendwelcher Art im Körper kreist, so wird es schädigend auf Capillarwände sowohl als auch auf die Parenchymzellen selbst wirken. Durch diese Schädigung können nun pericapilläre Ödeme resp. reaktive seröse Entzündungen entstehen *(Rössle, Cornil-Mosinger)*. Die verschiedenen Eiweisskomplexe dieses Ödems, welche keinerlei Struktur besitzen, werden nun von Fermenten, die von Zellen abgegeben werden, angegangen, wodurch sich aus dem Ödem Kollagen und fertige kollagene Fasern bilden *(Doljanski-Roulet)*. So entsteht die Sklerose, die Faserbildung ohne sichtbare Beteiligung der Fibroblasten, jedenfalls ohne Anwesenheit von Granulationsgewebe *(Rössle)*.

Diese Anschauung scheint mir namentlich für Fälle mit sehr starken Sklerosen recht einleuchtend zu sein. Andere Anschauungen wie die von *Lichtwitz*, der die Sklerosen einfach als übermäßige regressive Veränderungen endokriner Drüsen z. B. nach Schwangerschaftshypertrophie ansieht, haben weniger Anklang gefunden.

Der Ausfall der tropen Hormone des HVL, die nach *Lichtwitz* auch Wachstum fördernde Eigenschaften haben, bedingt bei der *Simmondsschen* Kachexie *(Simmonds, Lichtwitz, Jakob, A. Weinstein, Berblinger, Meng, Nielsen)* und aus dem gleichen Grunde auch bei der MBS *(Held, Heinrichs, E. J. Kraus, Veit)* das Bild der *Mikrosplanchnie*, das wir auch in dem *eigenen* Falle feststellen konnten. Dabei sind meist die inneren Organe viel stärker von der Atrophie betroffen als sich nach der mehr oder weniger ausgesprochenen Kachexie erwarten liesse. In manchen Fällen wurde auch Mikrosplanchnie ohne Kachexie vorgefunden *(Berblinger)*. Klinisch kommt jedoch diese abnorme Kleinheit der inneren Organe kaum je zum Ausdruck, da das pluriglanduläre Bild alles andere bei weitem in den Schatten stellt.

In dem von uns oben beschriebenen Falle waren die oft recht hochgradigen endokrinen Insuffizienzerscheinungen nicht vorhanden oder wurden wenigstens zu Lebzeiten als solche übersehen. Trotzdem mag es sich rechtfertigen, wenn wir nachträglich auf einige klinische Symptome unserer Patientin hinweisen.

Wir haben oben gesehen, dass die Patientin vom Hausarzt wegen Arthritis behandelt wurde. Auch haben wir dort auf die eigenartigen psychischen

Erscheinungen hingewiesen. Zum voraus sei betont, dass wir wohl wissen, dass die Arthritisbeschwerden und die psychotischen Störungen bei unserer Patientin nicht zu den klassischen Ausfallssymptomen endokrin Kranker gehören. Aber gerade deshalb und wegen des frappanten Mangels anderer Erscheinungen ist es verlockend, retrospektiv die Möglichkeiten eines Zusammenhanges zu erwähnen. Auf alle Fälle lassen wir beide Fragen offen.

Arthritis an den Gelenken einer 60jährigen Frau ist ja nichts so Absonderliches. Immerhin wird besonders in neuerer Zeit grosse Wichtigkeit auf die Funktion der innersekretorischen Drüsen gelegt *(Ratner)* und durch klinische und pathologisch-anatomische Befunde oder Tierversuche die endokrine Genese mancher Gelenkveränderungen zu erhärten gesucht.

So berichten Autoren von Arthritiden bei Hypofunktion der Hypophyse *(Hennes)*, der Ovarien *(Sauerwald, Schottmüller)*, der Thyreoidea *(Viersma, Hall)*, während andere *(Duncan, Viersma)* solche bei Hyperthyreoidismus fanden.

Obwohl oft Organextrakte endokriner Drüsen bei Arthritis Wunder wirkten, ist auch hier wieder in der Beurteilung der Kausalzusammenhänge (namentlich im speziellen Fall) äusserste Vorsicht geboten *(Leeser-Simson)*.

Auch der zweite Punkt, die psychische Eigentümlichkeit, ist kaum klarer. Auf jeden Fall handelte es sich nicht nur um eine Apathie oder um depressive Erscheinungen, wie wir sie ja meistens bei Hypophysenausfall antreffen *(Richter, Hirsch-Berberich)*, sondern wahrscheinlich eher um schizophrenoide Zustände, wie sie bei MBS *(Liebers, Lindemann)* und *Simmondsscher* Kachexie *(Jakob, Lichtwitz)* schon öfters angetroffen wurden.

Umgekehrt jedoch fanden Untersucher an den endokrinen Drüsen verstorbener Schizophrener keine gleichmäßigen Erscheinungen, welche eventuell als Parallelen zu den gegenwärtigen psychopathologischen Gruppen hätten gewertet werden können *(Borberg, Klieneberger)*. Die Befunde sind im Gegenteil meist ganz verschieden *(Münzer-Pollak)*. Pluriglanduläre Sklerosen sind kaum je beobachtet worden *(Liebers)*, Schilddrüsensklerosen werden von *Borberg* bei klimakterischen Psychosen beschrieben.

Als weitere fragliche klinische Äusserung des schwer geschädigten Blutdrüsensystems erschien uns die Fractura intertrochanterica des linken Oberschenkels.

In der ganzen Literatur ist keine Angabe über das Zusammentreffen von MBS mit einer Fraktur zu finden. So sind wir gezwungen, auf dem Umweg über andere komplexe endokrine Erkrankungen und über Veränderungen an einzelnen Blutdrüsen mit entsprechenden Beziehungen zum Skeletsystem die auch unfallmedizinisch interessante Frage zu prüfen, ob durch die Hypofunktion endokriner Drüsen mit dadurch bedingter Osteoporose die Schenkelhalsfraktur entstanden oder wenigstens begünstigt worden sein konnte.

In unserem Falle bestand ja eine Osteoporose, die, wenn auch nicht gerade hochgradig, so doch besonders an den Rippen deutlich war. Der Knochenbefund

am Femur sprach ebenfalls für erhöhte Abbauvorgänge, die jedoch das Maß der gewöhnlichen Altersosteoporose kaum überschritten. Auch ergaben die Röntgenaufnahmen des Schenkelhalspräparates verglichen mit entsprechenden Bildern keinen auffallenden pathologischen Befund.

Immerhin war das gesamte Skeletsystem von der Osteoporose befallen, wie es nach *Coryn* für alle endokrin bedingten Knochenerkrankungen unbedingt erforderlich ist.

Unter pluriglandulären Affektionen ist nun nur bei der MBS in einem Falle von *Veit* bei einem 45jährigen Mann eine Osteoporose des Schädels und der Oberschenkel bei der Sektion festgestellt worden (siehe unten). Klinische Erscheinungen hatten jedoch bei dem Patienten nie bestanden.

In einem Falle von Atrophie der Schilddrüse und Ovarien *(Kerl)* wird die begleitende Osteoporose als fragliche Osteomalacie angesehen.

In einem andern Fall *(Mooser)* mit Osteoporose von Femur, Wirbeln und Rippen bei endogener Fettsucht fand sich wohl Sklerose und Atrophie von Thyreoidea und Testes, der Fall wird jedoch nicht als MBS anerkannt.

Das gleiche gilt für den Fall von *Landsteiner-Edelmann*, wo eine Porose des Skeletes bei Lebercirrhose und Schilddrüsenatrophie vorlag.

Auch bei der *Simmondsschen* Kachexie sind Knochenveränderungen kaum je beschrieben.

Nur *Boom* fand in einem klinischen Fall *Simmondssche* Kachexie kombiniert mit Ostitis deformans Paget. Ein Kausalzusammenhang lässt sich jedoch sicher nicht feststellen.

Bei den Dysfunktionen der *Hypophyse* sind wohl Osteoporosen bekannt geworden. So berichten u. a. *Dietrich*, *Benda*, *Vorschütz*, *Irtl* und *Curschmann* über porotische Erscheinungen bei Akromegalie. Beim Morbus Cushing gehört bekanntlich die Osteoporose zu den typischen Befunden, weshalb *Askanazy* die Krankheit als „Osteoporotische Fettsucht" bezeichnet *(Rutishauser)*.

Ob nun als Ursache dieser Erkrankung ein basophiles Adenom (unter vielen Angaben neuere Literatur bei *Bauer*, *v. Albertini*, *Raab*, *Scheidegger*, *Tesseraux*), ein eosinophiles Adenom *(Konschegg)* oder ein Hauptzellenadenom *(Bettoni*, *Kalbfleisch)* gefunden wurde, ob diese Krankheit als pluriglanduläre Störung aufgefasst wurde *(Tesseraux*, *Schüller)*, so ergibt sich doch aus allen diesen Befunden wahrscheinlich eine Hyperfunktion der Hypophyse *(O. Hirsch*, *Falta)*, die wohl die Skeleterscheinungen bedingt *(v. Kup)*. Von Porosen bei Hypophysenausfall sind einzig die Befunde von *Ascoli-Legnani* mit Spontanfrakturen an hypophysektomierten Hunden zu nennen. Ferner fanden *Spinelli-Talia* nach Schädigung der Hypophyse durch Röntgenstrahlen deutliche Hemmung der Callusbildung. Diese dürftigen Befunde gestatten aber noch lange keine Annahme eines Kausalzusammenhanges zwischen Hypophysen-Hypofunktion und Osteoporose. Ein solcher ist bis heute *nicht erwiesen*.

Über die Beziehungen zwischen Schilddrüse und Skeletsystem wurde schon viel geschrieben. Bei Myxödem sind nur zwei sehr fragliche Fälle von Osteoporose bekannt *(Dennig, v. Stubenrauch)*.

Bei Tierversuchen fanden *Steinlin* und *Eitel-Lexer* Hemmung der Callusbildung nach Thyreoidektomie. Dagegen fand *Dieterle* bei Athyreosis Osteosklerose, und umgekehrt wurde bei Basedow öfters Osteoporose angetroffen *(Farner, Martos, Askanazy, v. Recklinghausen, Hämig, Hunter, Schur, Golden-Ross-Abbot)*.

Fassen wir trotz aller Nebenbefunde die Ansichten von maßgebenden Autoren über die Frage des Zusammenhanges zwischen Schilddrüse und Skeletsystem zusammen, so sehen wir, dass am *wachsenden* Skelet eine Hyper- oder Hypothyreose direkt abhängige Veränderungen verursachen kann *(Hirschfelder)*, während nach Abschluss des Wachstums weder Hyper- noch Hypothyreose einen direkten Einfluss auf das Knochensystem haben *(M. Hirsch, Lichtwitz, Berberich-Fischer-Wasels, Wegelin, Lucien-Parisot-Richard, Coryn)*.

Ein Einfluss auf das Skeletsystem im Sinne einer reinen Osteoporose liess sich ferner auch für *Ovarien (Coryn, Miller)* und *Nebennieren (Coryn, Golden-Ross-Abbot, Dietrich-Siegmund)* ausschliessen.

Die Sklerosen der Epithelkörperchen und damit im Zusammenhang stehende Skeleterscheinungen lassen wir hier beiseite, da die Epithelkörperchen bei der MBS nur äusserst selten eine Rolle spielen. Der Fall von *Veit* zeigte eben bei einer Epithelkörperchensklerose die einzige bei MBS festgestellte Osteoporose. Dieses sonderbare Zusammentreffen einzigartiger Erscheinungen könnte uns nun leicht dazu verführen, den Kausalzusammenhang als sicher anzunehmen. Jedoch finden sich bei Osteoporose in den meisten Fällen Epithelkörperchenhypertrophien, die im Sinne *Erdheims* als sekundär (Arbeitshypertrophie) aufgefasst werden müssen. In einem der seltenen Fälle von Epithelkörperchensklerose *(Arndt)* bei Knochenveränderungen schaut der Autor die Sklerose auch als sekundär an. So nehmen wir denn auch hier an, dass die Epithelkörperchensklerose im Falle von *Veit* sicher nicht die Osteoporose bedingt hat, ja vielleicht sekundär durch den Knochenprozess entstanden ist und so gar nicht primär zu den durch die MBS veränderten endokrinen Drüsen gezählt werden darf.

Um nicht ins Unermessliche zu geraten, haben wir auch sämtliche anderen Knochenerkrankungen wie Osteomalacie, Ostitis deformans Paget und Osteodystrophia fibrosa v. Recklinghausen usw. absichtlich auf der Seite gelassen, obwohl auch hier endokrine Faktoren in Fülle im Spiele sind *(Lotsch)*.

Für uns war, wie gesagt, nur von Interesse, zu sehen, ob Osteoporosen endokriner Genese bekannt sind. Nachdem wir nun eben wissen, dass weder der Ausfall einzelner endokriner Drüsen noch die Hypofunktion des ganzen Systems Osteoporose erzeugen kann, lehnen wir den Kausalzusammenhang zwischen der MBS und der Osteoporose unseres Falles ab und sehen die Fractura intertrochanterica als reinen Unfall bei leichter Altersosteoporose an.

Dass dagegen die Lebenserwartung der Frau unseres Falles eine äusserst geringe war, dürfte, trotzdem klinische Symptome grösseren Ausmaßes einstweilen fehlten, aus dem sehr schweren pathologisch-anatomischen Befund klar sein.

Zusammenfassung.

1. Die multiple Blutdrüsensklerose, nach *Falta* die primäre, gleichzeitige und gleichmäßige Erkrankung mehrerer Blutdrüsen im Sinne einer Sklerose, ist ein wohl abgegrenztes Krankheitsbild, das mit der *Simmondsschen* Kachexie trotz vielen Ähnlichkeiten nicht verwechselt werden darf.

2. Es werden die pathologisch-anatomisch festgelegten Fälle der Literatur von 1922 bis 1937 zusammengestellt.

3. Es wird ein eigener Fall mit hochgradiger Atrophie und Sklerose von Hypophyse, Thyreoidea, Ovarien und Nebennieren bei Randsklerose des Pankreas besonders an Hand der histologischen Befunde besprochen.

4. Die eigenen Befunde werden mit denen von endokrinen Drüsen alter Leute verglichen.

5. Die verschiedenen Ätiologien werden erwähnt, wobei keine sicher erwiesen scheint.

6. Die Frage des Kausalzusammenhanges von MBS und vorhandener Arthritis, Psychose und Osteoporose wird erörtert.

In den ersten beiden Fällen scheint der Zusammenhang unsicher zu sein, bei der Osteoporose mit Schenkelhalsfraktur wird er abgelehnt.

Literaturverzeichnis.

Aitken, R. S. und *D. S. Russel:* Lancet **1934**, II, 802. — *Albertini, v.:* Schweiz. med. Wschr. **9**, 195 (1937). — *Allard:* Zitiert nach Simmonds. — *Andersen, D.:* J. of Physiol. **81**, 49 (1934). — *Arndt, H. J.:* Virchows Arch. **247**, 454 (1923). — *Ascoli* und *Legnani:* Zitiert nach Biedl. — *Askanazy:* Zitiert nach Martos. — *Bauer, J.:* Schweiz. med. Wschr. **39**, 938 (1936). — *Bauer* und *Brissaud:* Bull. Soc. méd. Hôp. Paris **24**, 39 (1907). — *Benda:* Zitiert nach Dietrich. — *Berberich, J.* und *B. Fischer-Wasels:* M. Hirsch, Handb. der inner. Sekr. 1932. — *Berblinger, W.:* Endokrinol. **14**, 369 (1934). — Beitr. path. Anat. **87**, 233 (1931). — *Bettoni:* Zitiert nach Kalbfleisch. — *Bianchi:* Pathologica (Genova) **6**, 126 (1914). — *Biedl:* Innere Sekretion 1913. — *Bingold:* Münch. med. Wschr. **37**, 1587 (1931). — *Boller, R* und *A. Goedel:* Wien. Arch. inn. Med. **27**, 41 (1935). — *Boom, H.:* Nederl. Tijdschr. Geneesk. **1936**, 3342. — *Borberg, N. C.:* Arch. f. Psychiatr. **63**, 391 (1921). — *Borchardt, L.:* Dtsch. med. Wschr. **20**, 807 (1925). — *Bratton, A. B.* und *A. B. Field:* Lancet **1934 II**, 806. — *Buschke, A.* und *W. Jost:* Zbl. Hautkrkh. **23**, 473 (1927). — *Claude* und *Gougerot:* J. Physiol. et Path. gén. **10**, 469 und 505 (1908). — Rev. Méd. **28**, 861 und 950 (1908). — *Claude* und *Sourdel:* Bull. Soc. méd. Hôp. Paris **34**, 32 (1912). — *Cornil, L.* und *M. Mosinger:* Ann. d'Anat. path. **6**, 951 (1929). — *Coryn, G.:* Arch. internat. Méd. expér. **11**, 135 (1936). — Presse Médicale **32**, 611 (1937). — *Curschmann, H.:* Endokrine Krankheiten 1927. — Münch. med. Wschr. **46**, 1379 (1923); **47**, 1412 (1923). — *Dennig, H.:* Münch. med. Wschr. Ref. **18**, 771 (1929). — *Deusch:* Münch. med. Wschr. **10**, 373 (1922). — *Dieterle, Th.:* Virchows Arch. **184**, 56 (1906). — *Dietrich, A.:* Verh. dtsch. path. Ges. **1909**, 78. — *Dietrich, A.* und *H. Siegmund:* Handb. path. Anat. Henke-Lubarsch **8**, 951 (1926). — *Dimmel, H.:* Wien. Arch. inn. Med. **13**, 377 (1927). —

Djemil Pascha: Zitiert nach Falta. — *Doljanski, L.* und *Fr. Roulet:* Virchows Arch. **291**, 260 (1933). — *Donath* und *Lampl:* Wien. klin. Wschr. **1920**, 962. — *Duncan, W. S.:* J. amer. med. Assoc. **99**, 1239 (1932). — *Einarson, L.* und *H. Okkels:* Ann. d'Anat. path. **13**, 557 (1936). — *Eitel* und *E. W. Lexer:* Arch. klin. Chir. **185**, 587 (1936). — *Epstein, D.:* Zbl. Tbk.forsch. **72**, 383 (1935). — *Erdheim:* Mathem. naturw. Kl. III, **116**, 311 (1907). — *Fahr, Th.:* Med. Klin. **1923**, 1109. — *Falta, W.:* Die Erkrankungen der Blutdrüsen. Berlin: Julius Springer 1913. — Verh. dtsch. Ges. inn. Med. **1923**, 115. — Wien. med. Wschr. **17**, 457 (1937). — *Farner, E.:* Virchows Arch. **143**, 509 (1896). — *Finckh, O.:* Arch. f. Psychiatr. **83**, 664 (1928). — *Goffin:* Le Scalpel **76**, 401 (1923). — *Golden, Ross* and *Hodson Abbot:* Amer. J. Roentgenol. **30**, 641 (1933). — *Gordon, M. B.:* Endocrinology **14**, 411 (1930). — *Gougerot* et *Gy:* Nouv. Iconogr. de la Salepétrière **24**, 449 (1911). — *Gouilloud:* Zitiert nach Falta. — *Graubner, W.:* Z. klin. Med. **101**, 249 (1925). — *Grosser, G.* und *E. Wehefritz:* Arch. Gynäk. **158**, 98 (1934). — *Hall, F. C.:* J. Labor. a. clin. Med. **18** 439 (1933). — *Haemig:* Zitiert nach Martos. — *Heinrichs, H.:* Zbl. Path. **56**, 52 (1933). — *Held:* Virchows Arch. **261**, 600 (1926). — *Hennes, H.:* Dtsch. med. Wschr. **1933 I**, 762. — *Hion-Jon, V.:* Fol. neuropath. eston. **3**, 288 (1925). — *Hirsch, M.:* Handb. d. inn. Sekr. 1932. — *Hirsch, O.:* Wien. med. Wschr. **4**, 106 (1937). — *Hirsch, S.:* Münch. med. Wschr. **49**, 1449 (1923). — *Hirsch, S.* und *J. Berberich:* Klin. Wschr. **12**, 483 (1924). — *Hirschfelder, M.:* Helvet. med. Acta **4**, 175 (1937). — *Hochstetter:* Med. Klin. **21**, 661 (1922). — *Hunter:* Zitiert nach Martos. — *Irtl:* Wien. klin. Wschr. **52**, 1829 (1908). — *Jaffé:* Frankf. Z. Path. **27**, 324 (1922). — *Jakob, A.:* Virchows Arch. **246**, 181 (1923). — *Josserand:* Zitiert nach Falta. — *Jungmann, P.:* Klin. Wschr. **31**, 1546 (1922). — *Kalbfleisch, H.:* Frankf. Z. Path. **49**, 377 (1936). — *Kerl, F.:* Dtsch. med. Wschr. **31**, 1271 (1925). — *Klieneberger, O.:* Slg. Abh. Verdgskrkh. **10**, 1 (1927). — *Klingner, R.:* Z. klin. Med. **123**, 242 (1933). — *Koehler, R.:* Virchows Arch. **281**, 466 (1931). — *Konschegg:* Zitiert nach Singer. — *Koopman, J.:* Verh. dtsch. Ges. inn. Med. **1923**, 199. — *Koster, S.:* Nederl. Tijdschr. Geneesk. **1929**, 4239. — *Kraus, E. J.:* Virchows Arch. **247**, 421 (1923). — Handb. path. Anat. Henke-Lubarsch **8**, 810 (1926). — *Kreibig, W.:* Frankf. Z. **36**, 668 (1928). — *Kup, v. J.:* Münch. med. Wschr. **30**, 1542 (1937). — *Kylin, E.:* Erg. inn. Med. **49**, 1 (1935). — *Landsteiner, K.* und *A. Edelmann:* Frankf. Z. Path. **24**, 339 (1921). — *Leeser, F.* und *J. Simson:* Med. Klin. **1931 I**, 84. — *Lichtwitz, L.:* Pathologie der Funktionen, Sijthoff 1936. — Schweiz. med. Wschr. **42**, 993 (1937). — *Liebers, M.:* Allg. Z. Psychiatr. **97**, 158 (1932). — *Lindemann, E.:* Virchows Arch. **240**, 11 (1923). — *Lotsch, F.:* Arch. klin. Chir. **107**, 1 (1916). — *Lucien, Parisot, Richard:* Traité d'Endocrinologie Paris 1925. — *Maresch, R.:* Verh. dtsch. path. Ges. **1914**, 212. — *Martos, J.:* Zbl. Path. **66**, 259 (1937). — *Meng, H.:* Frankf. Z. Path. **36**, 650 (1928). — *Merz, W.:* Frankf. Z. Path. **40**, 452 (1930). — *Miller, J.:* Handb. path. Anat. Henke-Lubarsch **7**, 3. — *Mishima, K.* und *S. Itoh:* Fol. endocrin. jap. **6**, 3 (1930). — *Mooser, H.:* Virchows Arch. **229**, 247 (1921). — *Müller, E.:* Klin. Wschr. **33**, 1576 (1923). — *Müller, L.:* Beitr. path. Anat. **82**, 57 (1929). — *Münzer, A.:* Berl. klin. Wschr. **25**, 1165 (1912). — *Münzer, Fr. Th.* und *W. Pollak:* Z. Neur. **95**, 376 (1925). — *Neumann, W.:* Bull. Union internat. Tbc. **11**, 1 (1934). — *Nielsen, O. J.:* Hosp.tid. (dän.) **2**, 781 (1931). — *Oyamada, S.* und *T. Otomo:* J. of orient. Med. **24**, 1173. — *Petschacher, L.* und *H. Hönlinger:* Med. Klin. **46**, 1462 (1922). — *Picado, C.:* C. r. Soc. Biol. Paris **121**, 121 (1936). — *Poncet* et *Leriche:* Zitiert nach Falta. — *Pribram, B. O.:* Verh. dtsch. Ges. inn. Med. **1922**, 361. — *Raab, W.:* Wien. klin. Wschr. **47**, 1034 (1934); **4**, 112 (1936). — *Ratner, J.:* Mitt. Grenzgeb. Med. u. Chir. **41**, 402 (1929). — *Recklinghausen, v.:* Zitiert nach Martos. — *Reiche, F.:* Med. Klin. **2**, 1447 (1930). — *Reimann, M.:* Inaug.-Diss. Berlin 1935. — *Reye:* Münch. med. Wschr. **22**, 902 (1926). — *Richter:* Dtsch. med. Wschr. **42**, 1761 (1929). — *Róna, N.:* Med. Klin. **9**, 311 (1925). — *Rose, E.* und *G. Weinstein:* Endocrinology **20**, 149 (1936). — *Rössle, R.:* Verh. dtsch. path. Ges. **1914**, 220. — Virchows Arch. **291**, 1 (1933). — Verh.

dtsch. path. Ges. **1934**, 152. — *Rössle, R.* und *F. Roulet:* Maß u. Zahl in der Pathologie 1932. — *Roussy, G.* und *M. Mosinger:* Presse méd. **2**, 1521 (1936). — *Rumpel:* Zitiert nach Falta. — *Rutishauser, E.:* Dtsch. Arch. klin. Med. **175**, 640 (1933). — *Sainton* et *Rathery:* Bull. Soc. méd. Hôp. Paris **25**, 647 (1908). — *Sauerwald, H.:* Münch. med. Wschr. **2**, 1935 (1934). — *Scheidegger, S.:* Schweiz. med. Wschr. **38**, 912 (1937). — *Schlesinger, H.:* Handb. Haut- u. Geschl.krankh. Jadassohn **16 II**, 384 (1931). — *Schmidt, M. B.:* Verh. dtsch. path. Ges. **1926**, 212. — *Schottmüller:* Tung-Chi **9**, 206 (1934). — *Schüller, A.:* Münch. med. Wschr. **29**, 1181 (1935). — *Schur, M.:* Wien. klin. Wschr. **48**, 1476 (1936). — *Simmonds, M.:* Dtsch. med. Wschr. **7**, 322 (1914). — *Singer, L.:* Münch. med. Wschr. **32**, 1327 (1936). — *Soós, J.* und *E. Ruszkó:* Frankf. Z. Path. **43**, 340 (1932). — *Spinelli, A.* und *F. Talia:* Arch. di Radiol. **6**, 748 (1930). — *Stefko, W. G.:* Russk. Klin. **3**, 147 (1925). — *Stefko, W. G.* und *M. Tscherokowa:* Beitr. Klin. Tbk. **73**, 791 (1930). — *Steinlin, M.:* Arch. klin. Chir. **60**, 247 (1900). — *Sternberg, C.:* Wien. klin. Wschr. **8**, 239 (1930). — *Stubenrauch, v. L.:* Beitr. path. Anat. **87**, 540 (1931). — *Suematsu, T.:* Fol. endocrin. jap. **6**, 115 (1931). — *Szondi, L.* und *L. Haas:* Münch. med. Wschr. **16**, 584 (1922). — *Takahashi, T.* und *T. Suematsu:* Fol. endocrin. jap. **5**, 81 (1929). — *Takai, U.:* J. of orient. Med. **17**, 57 (1932). — *Tauber, R.:* Med. Klin. **39**, 1499 (1927). — *Tesseraux:* Münch. med. Wschr. **39**, 1620 (1936). — *Thuer, W.:* Frankf. Z. Path. **36**, 661 (1928). — *Trizzino, E.:* Endocrinologia **4**, 545 (1929). — *Uemura, S.:* Frankf. Z. Path. **20**, 458 (1917). — *Usadel, G.:* Frankf. Z. Path. **44**, 454 (1933). — *Veit, B.:* Frankf. Z. Path. **28**, 1 (1922). — *Viersma, H. J.:* Z. klin. Med. **130**, 660 (1936). — *Vorschütz:* Zbl. Chir. **94**, 371 (1908). — *Wegelin, C.:* Handb. path. Anat. Henke-Lubarsch 8/1926, S. 1. — *Weinstein, A.:* Amer. J. med. Sci. **189**, 245 (1935). — *Wiesel:* Zitiert nach Biedl. — *Yoshino, S.:* Fol. endocrin. jap. **7**, 36 (1931). — *Zondek, H.:* Klin. Wschr. **1922**, 1385. — Dtsch. med. Wschr. **11**, 339 (1923). — Med. Klin. **18**, 685 (1928).

Druck von Carl Ritter & Co., Wiesbaden.